

Ihre Befundübersetzung

vom 29.03.2018

Übersetzung Nr. **0a665**
männlich, geb. 1984



Sehr geehrter Nutzer von "Was hab' ich?",

vielen Dank für Ihr Vertrauen. Gerne übersetze ich den von Ihnen eingesendeten Befund für Sie. Mein Name ist **Katharina Uhlig**, ich bin Ärztin. Ich arbeite seit 2 Jahren ehrenamtlich im Team von "Was hab' ich?".

Ihre individuelle Befundübersetzung soll Ihnen dabei helfen, die Erkrankung besser zu verstehen und mit dem Arzt auf Augenhöhe sprechen zu können. Ich möchte Sie darauf aufmerksam machen, dass ich lediglich Fachwörter übersetzen, Zusammenhänge erklären und Hintergrundwissen liefern kann. Ich kann keine Aussage zu einer speziellen Krankengeschichte treffen. Deshalb ersetzt diese Übersetzung keinesfalls das Arztgespräch.

Ich freue mich sehr über eine Rückmeldung. So kann ich weitere Übersetzungen noch verständlicher machen. Sie können dafür das Formular auf dieser Seite nutzen. Bei Fragen zu "Was hab' ich?" und zu Ihrer Befundübersetzung können Sie uns eine E-Mail an hilfe@washabich.de schreiben.

Ich wünsche Ihnen alles Gute.

Ihre Übersetzerin
Katharina Uhlig

Originalbefund

Befundübersetzung

Kernspintomographie
der rechten Schulter

Kernspintomographie-Untersuchung der
rechten Schulter

Die Kernspintomographie ist eine Untersuchung, bei der scheibenförmige Bilder vom Körper gemacht werden. Die Untersuchung beruht auf Magnetismus.
Ein anderes Wort für die Kernspintomographie ist MRT.

Aufbau der Schulter

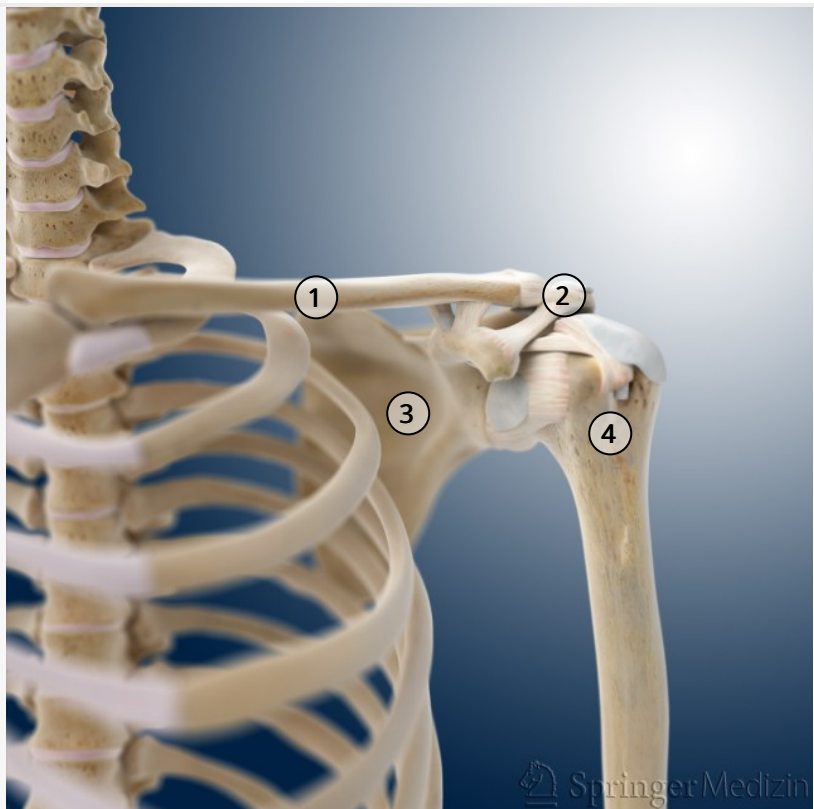
Das Schultergelenk verbindet den Arm mit dem Oberkörper. Das Schultergelenk wird durch den Oberarmknochen und das Schulterblatt gebildet.

Das Schulterblatt hat an der Seite eine flache Mulde. Das ist die Schulterpfanne. In der Schulterpfanne liegt das obere Ende vom Oberarmknochen. Diesen Teil vom Oberarmknochen nennt man auch Oberarmkopf.

Über dem Schultergelenk liegt noch ein weiteres, kleines Gelenk. Das ist das Schulterreckgelenk. Es liegt zwischen dem Schlüsselbein und der Schulterhöhe. Die Schulterhöhe ist ein Knochenfortsatz oben am Schulterblatt.

Die Bewegungen des Schultergelenks werden durch verschiedene Muskeln ermöglicht. Die Muskeln umgeben das Schultergelenk wie ein Mantel.

Hier sehen Sie eine linke Schulter von vorn.



- ① Schlüsselbein
- ② Schulterhöhe
- ③ Schulterblatt
- ④ Oberarmkopf

klinische Angaben	Der Anlass für die Untersuchung
Akute Distension vor drei Wochen	<p>Vor 3 Wochen haben Sie sich plötzlich die Muskeln der Schulter gezerzt.</p> <p>Jeder Muskel besteht aus Muskelfasern. Diese Muskelfasern sind dehnbar. Das heißt, die Muskeln können sich bei Belastung etwas verlängern. Bei einer Zerrung werden die einzelnen Muskelfasern zu stark in die Länge gezogen.</p>
Technik	Untersuchungstechnik
1,5 Tesla Magnetfeldstärke. Phased-Array-Schulterspule, coronare T2-FAT-SAT, coronare T1, sagittale T1 und axiale GRE T2-gewichtete Sequenzen.	<p>Hier stehen die genauen technischen Angaben der Untersuchung.</p> <p>Mit diesen Angaben kann der Arzt später genau nachvollziehen, wie die MRT-Bilder gemacht wurden. So kann man zum Beispiel später Bilder besser miteinander vergleichen.</p> <p>Diese Angaben sind für das Verständnis Ihres Befundes nicht wichtig. Deshalb werde ich darauf nicht näher eingehen.</p>
Befund	Ihre Untersuchungsergebnisse
In der flüssigkeitssensitiven Sequenz Nachweis eines ausgeprägten Knochenmarködems an der ventralen Zirkumferenz des Humeruskopfes.	<p>Bei Ihnen hat sich vorn am Oberarmkopf viel Flüssigkeit in das Knochenmark eingelagert.</p> <p>Der Oberarmkopf ist das obere Ende des Oberarmknochens. Dieser Teil des Knochens sieht kugelförmig aus. Das Knochenmark ist der Ort, an dem das Blut gebildet wird. Das Knochenmark befindet sich im Inneren vom Knochen.</p> <p>Bei der flüssigkeitssensitiven Sequenz sind Flüssigkeiten im MRT besonders gut sichtbar.</p>
Auch an der dorsalen Zirkumferenz des Glenoids deutliches Knochenmarködem mit blutiger Imbibierung der angrenzenden Muskelmanschette.	<p>Im hinteren Teil Ihrer Schulterpfanne hat sich ebenfalls Flüssigkeit in das Knochenmark eingelagert. Es hat sich zudem Blut in den umliegenden Muskeln angesammelt.</p> <p>Die Schulterpfanne ist die Mulde seitlich im Schulterblatt. In dieser Mulde liegt der Oberarmknochen.</p>
Regelrechte Artikulation im Acromioclaviculargelenk.	<p>Die Schulterhöhe und das Schlüsselbein fügen sich bei Ihnen normal zum Schulterreckgelenk zusammen.</p> <p>Sie können das Schulterreckgelenk fühlen, wenn Sie mit Ihrem Finger das Schlüsselbein entlang Richtung Arm fahren. Ganz am Ende vom Schlüsselbein finden Sie eine kleine Erhebung und danach eine Einkerbung.</p>

Supraspinatussehne kontinuierlich signalarm dargestellt.	<p>Bei Ihnen ist die Sehne des Supraspinatus-Muskels durchgängig zu sehen. Die Sehne sieht auf den Bildern dunkel aus.</p> <p>Der Supraspinatus-Muskel ist ein Muskel, der vom Schulterblatt zum Oberarmkopf verläuft. Der Supraspinatus-Muskel ist ein Teil des Muskelmantels, der das Schultergelenk festigt. Man benötigt diesen Muskel zum seitlichen Anheben des Armes. Der Muskel ist über eine Sehne am Oberarmkopf befestigt.</p>
In der axialen Schnittführung regelrechte Darstellung der Bizepssehne.	<p>Die Bizeps-Sehne sieht bei Ihnen von unten betrachtet normal aus.</p> <p>Der Bizeps-Muskel liegt vorn am Oberarm. Wir brauchen den Bizeps-Muskel vor allem, um das Ellenbogengelenk zu beugen. Der Bizeps-Muskel ist über Sehnen am Schulterblatt befestigt.</p>
Aufwerfung des Labrums an der dorsalen Zirkumferenz	<p>Der Knorpelrand der Schulterpfanne sieht bei Ihnen am hinteren Teil verändert aus.</p> <p>Das Schulterblatt hat an der Seite eine flache Mulde. Das ist die Schulterpfanne. In der Schulterpfanne liegt das obere Ende vom Oberarmknochen.</p> <p>Die Schulterpfanne hat einen schmalen Rand aus Knorpel. Dieser Knorpelrand verbreitert die Schulterpfanne.</p>
Corticale Imprümierung des Humeruskopfes an der ventralen Zirkumferenz.	<p>Vorn an Ihrem Oberarmkopf ist die äußere harte Schicht des Knochens eingedrückt.</p> <p>Der Oberarmkopf ist das obere Ende des Oberarmknochens.</p>
Beurteilung	Beurteilung Ihrer Untersuchungsergebnisse
Die corticale Defektbildung an der ventralen Zirkumferenz sowie das Knochenmarködem in der dorsalen Zirkumferenz des Glenoids sind morphologisch Hinweise auf eine hintere Schulterluxation.	<p>Vorn an Ihrem Oberarmkopf ist die äußere Knochenschicht geschädigt. Zusätzlich ist hinten an Ihrer Schulterpfanne Flüssigkeit in das Knochenmark eingelagert.</p> <p>Diese beiden Veränderungen sind in der MRT-Untersuchung ein Hinweis darauf, dass Sie sich Ihre Schulter nach hinten ausgekugelt haben.</p> <p>Bei einer Auskugelung springt der Oberarmkopf aus der Schulterpfanne heraus. Der Oberarmkopf befindet sich dann außerhalb vom eigentlichen Gelenk. Das kann zu Schmerzen führen. Man kann den Arm dann oft nicht mehr so gut bewegen.</p>
Begleitender Abriss des hinteren Labrums	Zusätzlich ist der hintere Teil des Knorpelrandes Ihrer Schulterpfanne abgerissen.
Deutliches Knochenmarködem des Humeruskopfes an der ventralen Zirkumferenz.	Vorn an Ihrem Oberarmkopf ist viel Flüssigkeit in das Knochenmark eingelagert.
Zerrung der periartikulären Muskelmanschette.	<p>Die Muskeln, die um Ihr Schultergelenk herum verlaufen, sind gezerrt.</p> <p>Wenn man sich einen Muskel zerrt, dann wird der Muskel übermäßig gedehnt.</p>